Aus der Chirurgischen Klinik und Poliklinik der Universität Bonn
Direktor: Professor Dr. Frhr. v. Redwitz.

Die Varietäten der Sella turcica im Röntgenbild.

INAUGURAL-DISSERTATION

zur

Erlangung der zahnärztlichen Doktorwürde

der Hohen Medizinischen Fakultät

der Rheinischen Friedrich Wilhelms-Universität zu Bonn.

Vorgelegt am 19. November 1937

von

Josef Schwind
Zahnarzt
aus Prüm (Eifel).

Bonn 1938.
Anton Brand, Bonn.

Gedruckt
mit Genehmigung der medizinischen Fakultät
der Universität Bonn.

Referent: Prof. Dr. Janker.
Korreferent: Prof. Dr. Freiherr v. Redwitz.

R. UNIV.
BIBLIOTHEEK
LEIDEN

Meinen lieben Eltern in Dankbarkeit!

Die Varietäten der Sella turcica im Röntgenbild.

Die Sella turcica, die innerhalb der Schädelbasis liegt und auch als Fossa hypophyseos bezeichnet wird, ist, wenn auch nur von geringer Größe, immerhin ein wichtiger Knochenteil. Vor ihrer Betrachtung und Untersuchung ist es im Rahmen dieser Arbeit notwendig, die wichtigsten anatomischen und entwicklungsgeschichtlichen Daten ins Gedächtnis zurückzurufen. Es dürfte dies auch zum besseren Verständnis der Varietäten, wie sie unten angeführt sind, dienen.

Als Schädelbasis bezeichnet man, vom entwicklungsgeschichtlich anatomischen wie vom praktisch medizinischen Standpunkt aus, jenen Teil des Schädelskelettes, der, losgelöst von den dem Gesichtsskelett angehörigen Jochbeinen, den Oberkieferknochen und deren Anhangsgebilden (Tränenbeinen, Nasenbeinen, Nasenmuscheln und Pflugscharbein) sich gegenüber dem Cranium durch eine Ebene abgegrenzt, die senkrecht auf die Symmetrieebene des Schädels durch die Glabella und die Protuberantia occipitalis externa gelegt, gedacht wird. An der Zusammensetzung der Schädelbasis beteiligen sich Stirnbein, Siebbein, Keilbein, Schläfenbeine und Hinterhauptsbein. Durch ihre Zusammensetzung formieren dieselben eine von zahlreichen Öffnungen durchsetzte Knochenschale, deren dorsale, stufenförmig gegliederte Fläche sich mit ihrem vorderen Anteil an der Bildung der Gesichtshöhlen (der Augen-, Nasen- und Mundhöhle) beteiligt, in ihrem hinteren Anteil sich gelenkig mit dem Unterkiefer und der Wirbelsäule verbindet.

Das Keilbein bildet den Mittelpunkt der Schädelbasis und steht dementsprechend mit fast allen Knochen des Hirnschädels und mit einer Anzahl von solchen des Gesichtsschädels in Verbindung.

Den Keilbeinkörper teilt man in drei Teile ein. Das Vorderstück, das Mittelstück und Hinterstück.

Das Mittelstück wird ausschließlich von dem Türkensattel, Sella turcica eingenommen, der seinen Namen von einer gewissen Ähnlichkeit mit diesem Gerät erhalten hat. Hinter dem Limbus sphenoidalis folgt zuerst eine seichte Furche, der Sulcus chiasmatis, über welcher die Sehnervenkreuzung ihren Platz hat, und dahinter ein querer Wulst, der Sattelknopf, Tuberculum sellae. Beiderseits neben ihm findet man eine Knochenspitze, den Processus clinoideus medius, oft von sehr verschiedener Ausführung und Stärke. Nicht gar selten fehlt sie auch vollständig. An das Tuberculum schließt sich der eigentliche Sitz des Sattels an, eine Grube, die Fossa hypophyseos, zur Aufnahme des Hirnanhangs bestimmt. Den Abschluß bildet die Sattellehne, dorsum sellae, eine aufsteigende Platte mit zwei seitlichen Ecken, den Processus clinoidei posteriores, an welchem der hintere Schenkel des Hirnzeltes haftet. Hinter der Sattellehne folgt das kurze hintere Feld, der Beginn des Clivus. Die Hypophysengrube wird zu beiden Seiten durch den Sulcus caroticus abgeschlossen, für die zum Gehirn aufsteigende Arteria carotis interna bestimmt.

Entwicklungsgeschichtlich dürfte folgendes noch von Interesse sein:

Der erste Knochenkern des Keilbeins erscheint im zweiten Foetalmonat im großen Flügel. Im dritten Monat treten solche im hinteren und vorderen Körper sowie im kleinen Flügel auf. Das Pterygoid bleibt bei einer Reihe von Säugetieren lebenslänglich selbständig. Beim Menschen vereinigt es sich schon im siebten Foetalmonat. Im sechsten bis siebten Monat verwachsen kleiner Flügel und vorderer Körper miteinander. Zur Zeit der Geburt beginnt die Verwachsung des vorderen und hinteren Körpers und zwar oben und seitlich, während von untenher der Knorpel erst etwas später schwindet. Knorpelreste im Innern des scheinbar soliden Körpers konnten oft noch bis zum dreizehnten Lebensjahr nachgewiesen werden

Dorsum sellae und Oberfläche des Clivus sind beim Neugeborenen noch knorpelig. Der Knorpel auf letzterem atrophiert in der Folge in seinen oberflächlichen Lagen, weshalb auch noch beim Erwachsenen der dem Keilbein angehörige Teil des Clivus eine rauhe Beschaffenheit zeigt. Im Laufe des ersten Lebensjahres verwachsen die großen Flügel mit dem hinteren Körper.

Die Proportionen der Flügel sind beim Neugeborenen andere als beim Erwachsenen. Der Körper ist stark in die Länge gestreckt, die kleinen Flügel sind größer, die großen kleiner als später.

Teile des knorpeligen Primordialcranium, die in der Regel verschwinden oder durch Bindegewebszüge ersetzt werden, können sich in verknöchertem Zustand erhalten. Zu diesen gehört die häufig hervorkommende knöcherne Verbindung zwischen Prozessus clinoideus anterior und medius. Durch sie wird ein Loch erzeugt, welches von der Arteria carotis interna zum Durchtritt benutzt wird. Auch zum Prozessus clinoideus posterior zum Processus clinoideus medius oder zum Processus clinoideus anterior können Knochenspangen verlaufen. Kleine Knochenblättchen und -stäbchen bilden sich in der harten Hirnhaut zunächst dem Keilbeinkörper.

Die Sella turcica nimmt also wie geschildert einen wichtigen Teil der Schädelbasis ein. Da an der Hypophyse öfters Erkrankungen vorkommen und der Schädelgrund den meisten klinischen Untersuchungsmethoden fast unzugänglich ist, fordert die Schädelbasis geradezu die Teilnahme der Röntgenologie an der Ergründung ihrer Veränderungen heraus.

Dem Anatom bzw. Pathologen ist es nur möglich an einem verhältnismäßig kleinen Material seine Untersuchungen über den knöchernen Innenschädel anzustellen. Pathologie und Anatomie sind nicht mit einem derartig großen Material gesegnet wie die Röntgenologie. Dieserhalb werden genauere und spezielle Untersuchungen am knöchernen Innenschädel immer die Domäne des Röntgenologen bleiben.

Schwierigkeiten treten dem Geübten kaum heute mehr auf, zumal er sich mit Hilfe von guten Aufnahmegeräten, und Platten und Aufnahmemethoden immerfort zu helfen weiß.

Handelt es sich um die Auffindung abnormer intracranieller Gebilde, so müssen bei dem Umstande, daß die große Masse des Gehirns und die dasselbe einhüllende, stellenweise recht dicke Knochenschale selbst einen dichten Schatten werfen und durch Erregung großer Mengen von Sekundärstrahlen die Bildqualität beeinträchtigen, die betreffenden Gebilde entweder eine große Dichte, oder, wenn sie eine geringere, d. h. etwa der des Knochens entsprechende Dichte haben, eine große Dicke besitzen, um überhaupt wahrgenommen zu werden. Die genaue Grenzenbestimmung derartigor Gebilde unterliegt begreiflicherweise besonderen Schwierigkeiten.

Handelt es sich aber darum, pathologische Veränderungen der Schädelkapsel festzustellen, dann ergeben sich Schwierigkeiten bei der Deutung der Bilder dahingehend, daß aus der Geringfügigkeit des Kontrastes der Schatten, welche die große Masse der Weichteile einerseits, die dünnen Schädelknochen andererseits werfen, noch größere Schwierigkeiten aus der Kompliziertheit des Baues des Schädelskelettes und der Variabilität seiner Formen entstehen.

Den genannten Schwierigkeiten, die im besonderen Maße für Untersuchungen der Schädelbasis gelten, kann man bis zu einem gewissen Grade Herr werden. Ein wichtiges Erfordernis ist hierbei, die Aufnahmen der Schädelbasis stets in bestimmten, einfachen Projektionsrichtungen zu machen und die am Lebenden gewonnenen Bilder mit Skelettaufnahmen, die unter Anwendung identischer Projektionsrichtung angefertigt sind, zu vergleichen. Hierdurch gelingt es bald in nicht allzulanger Zeit, jedes einzelne Detail aus dem Bild herauslesen zu können. Hingegen macht sich die mit jeder Änderung der Projektionsrichtung einhergehende Veränderung der Schattenumrisse dem Beschauer um so unangenehmer be-

merkbar, als ihm der Vergleich mit der zugehörigen Skelettaufnahme fehlt.

In dieser Arbeit handelt es sich nun darum, die Varietäten der Sella turcica festzustellen. Die röntgenologische Untersuchung der Schädelbasis hat die Aufgabe, die Form- und Größenverhältnisse der Schädelbasis im allgemeinen klarzustellen, die Dicke und Struktur der sie zusammensetzenden Knochen zu ermitteln und die pneumatischen Räume, Gelenke, Furchen, Löcher, Nähte usw. zur Ansicht zu bringen.

Die Sella turcica ist, wie bekannt sein dürfte, der am wenigsten widerstandsfähige Teil des Schädelgrundes. Es erscheint deswegen verständlich, daß die Sella sehr vielen Veränderungen unterworfen ist, die nicht unbedingt ihre Ursachen in einem pathologischen Prozeß zu haben brauchen; sei es die Krankheit ist ausgeheilt oder besteht noch. So wird z. B. die Sella einer Verkleinerung der Hypophyse durch Athrophie oder Sklerose kaum nachfolgen.

Aufnahmemethoden.

Bei der Lagerung des Untersuchungsobjektes sind zwei Forderungen zu erfüllen.

1. muß der Kopf derart fixiert sein, daß seine Mitbewegung bei der Atmung ausgeschaltet ist und daß willkürliche Lageveränderungen seitens des Untersuchten ausbleiben.
2. muß die Möglichkeit einer exakten Orientierung des Kopfes, d. h. einer bestimmten Einstellung desselben gegenüber der Platte und der Röhre gegeben sein.

Zur Projektion der Sella bedient man sich im allgemeinen zweier Methoden: der Frontalaufnahme und der Sagittalaufnahme.

Die Technik der Frontalaufnahme hat H a a s folgendermaßen beschrieben: „Kopf parallel mit der Median-Sagittalebene zur Röntgenplatte; Zentralisierung auf die Mitte zwischen

dem äußeren Winkel, der Orbita und dem Porus acusticus externus. Die Einstellung ist richtig, wenn auf dem Bilde die Projektion der beiden Orbitaldächer, der beiden Processus clinoidei anteriores usw. nach Möglichkeit ziemlich zueinander fällt. Die Plattengröße ist nebensächlich; wenn nur die Sella und ihre unmittelbare Nachbarschaft interessiert, kann die Aufnahme selbst auf einer 9 : 12 cm großen oder noch kleineren Platte angefertigt werden."

Für die Sagittalaufnahme gibt derselbe Autor folgende Methode an: „Der Patient legt sich in Bauchlage — Stirn und Nase auf den Röntgenfilm —, so wie es bei der typischen Nasennebenhöhlenaufnahme üblich ist. Das Rohr wird so geneigt, daß der Zentralstrahl vom Nacken nach der Stirn gerichtet, zwei fixe Punkte in der Medianebene berührt, oben gute zwei Querfinger unter der Protuberantia ocipitalis externa, unten zwei knappe Querfinger oberhalb der die oberen Orbitalränder verbindenden Linie."

Die vorliegenden Untersuchungen über die Varietäten der Sella turcica belaufen sich über 1000 Schädelaufnahmen des Röntgeninstituts der chirurgischen Universitätsklinik und Poliklinik zu Bonn. Es handelt sich nur um Frontalaufnahmen.

Es ist über die Destruktion der Sella, hervorgerufen durch Tumoren usw., von den Röntgenologen schon sehr vieles geschrieben worden. Form und Größe der Sella sind sehr variabel. Es entstehen Schwierigkeiten dahingehend, daß man eine scharfe Grenze zwischen normaler und pathologischer Sella kaum ziehen kann. Was der Eine als normal bezeichnet nennt der andere pathologisch und umgekehrt. So kommt es vor, daß eine an und für sich kleine Sella etwas vollkommen Normales ist. Andererseits ist eine große Sella noch lange nicht immer als pathologisch anzusehen. Hinzu kommt noch, daß die Röntgenuntersuchung der betreffenden Gebiete über die Ausdehnung der Sella meist doch nur ein unvollkommenes Bild vermittelt. Denn die Frontalaufnahme orientiert nur über die Länge und Tiefe der Hypophysengrube, nicht aber über

deren Breite. Auch gibt uns die Sagittalaufnahme über die Breitendimensionen nur unvollkommenen Aufschluß.

Aus den oben angeführten Gründen kann es oft genug vorkommen, daß man beim Betrachten einer Röntgenaufnahme nicht mit Sicherheit behaupten kann, ob eine außerordentlich große Sellagrube schon als pathologisch zu betrachten ist.

Von verschiedenen Forschern wurde auch die Frage untersucht, ob eine abnorm enge Hypophysengrube als pathologisch anzusehen ist. Nach Annahme von Cushing und Chiari kommt als Ursache meist eine Hyperostose der Wand der Hypophysengrube hierfür in Betracht.

Chiari kennzeichnet die Ursachen für die Hyperostose bzw. für die Verkleinerung der Sellagrube ungefähr folgendermaßen:

Bei einer Hyperostose der Schädelbasis, meistens auch des Schädeldaches, hat die Sella durch die Hyperostose des Gesamtschädels meist eine Abflachung und Verengerung der Sellagrube zur Folge, die hervorgerufen wird durch eine Verdickung der Alae minores der Processus clinoidei anteriores einerseits und eine Verdickung des Dorsum sellae andererseits. Die Ursache dieser basalen Hyperostose sieht Chiari darin, daß eine kompensatorische Hyperostose infolge Hypoplasie des Gehirns vorliege. Die normalen Abbauvorhänge im Knochen seien durch den mangelnden Wachstumsdruck des Gehirns ausgeblieben.

Neben den Hyperostosen, die nach den Untersuchungen nicht allzuhäufig anzutreffen sind, gibt es noch Exostosen, jedoch nur am Dorsum sellae nach hinten verlaufend. Auch ihre Zahl ist nicht sehr groß.

Varietäten sind eigentlich auch noch die Verschiedenartigkeit der Form der Sella. Man muß hierbei folgende Punkte beachten:

1. Kontur,
2. Größe,
3. Gestalt,

4. Lage,
5. Inhalt,
6. Der Zustand einzelner anatomischer Details der Sella,
7. Deren Stellung (Haas).

Diese normalen Veränderungen können sich in solcher Mannigfaltigkeit kombinieren, daß die normale Sella fast bei jedem Menschen verschieden ist. Im allgemeinen beschreibt die Sella eine gleichmäßig excavierte Kurve. Die Größe der Sella ist bei gleicher Aufnahmetechnik ziemlich verschieden. Hierüber sind von verschiedenen Autoren, unter anderen auch von Haas Messungen angestellt worden, die jedoch nicht in den Rahmen dieser Arbeit fallen. Ganz allgemein sei nur gesagt, daß im Alter von 1—10 Jahren die Sella der Jungen größer ist, als die der Mädchen. Von diesem Zeitpunkt an überragen die Mädchen die Jungen. Sie werden jedoch, was die Größe der Sella anbetrifft im 16. und 17. Lebensjahre wieder von den Jungen eingeholt. Es hängt dies mit dem früheren Pubertätsalter der Mädchen zusammen.

Die Form der Sella ist sehr abwechslungsreich. Je nach dem Verhältnis der Durchmessergröße kann die Sella schmal und hoch oder breit und flach sein. Der Sattel kann aufrechte, liegende oder schiefe Stellung haben.

Nach Haas kann die Sellaform folgenden Figuren ähneln:

1. einem Kreissegment,
2. einem Elipsensegment,
3. einem abgerundeten Viereck,
4. einer ovalen Form,
5. gibt es mißgestaltete Formen, die zwischen den einzelnen Gruppen einen Übergang bilden, aber nicht in eine der vier ersten Gruppen eingereiht werden können.
6. gibt es amorphe destruierte Formen.

Neben diesen oben angeführten Varietäten gibt es noch eine Värietät, die die meisten Autoren als Spangenbildung bezeichnen. Es sind dies nach Ansicht verschiedener Autoren präformierte Duraströnge, die nach der Embryonalzeit verknöchert sind. Am häufigsten finden sich diese Spangen an der Rückwand des Dorsum, seltener sind sie aber auch in der Sellagrube zu finden.

Daß derartige Spangenbildungen pathologischer Ursache und Bedeutung sind, dafür liegen noch keine sicheren Beweise vor, wenngleich auch solche Aufnahmen schon aufgestellt worden sind.

So behaupten Wieser, Mc Cennan und Johnston diese Bildungen seien pathologisch. Wieser will derartige Fälle 100%ig bei Idioten festgestellt haben. Daß dem nicht so ist, beweisen die unten angeführten und an Hand von über 1000 Untersuchten gefundenen Ergebnisse. In annähernd 26% fanden sich Spangenbildungen, jedoch waren diese Menschen, die meist dem Arbeiterstande angehörten, vollkommen normal. Es handelt sich bei den Untersuchten meist um Rentenanspruchberechtigte, die in Ausübung ihres Berufes eine Schädelverletzung erlitten hatten.

Auch spricht die Häufigkeit der Knochenspangen bei normalen Individuen jeder Zeit gegen die Theorie, sie seien pathologischen Ursprungs. Abgesehen davon lassen sich alle derartigen Bildungen auf ein einfaches Grundschema zurückführen. Spangenbildungen, die von diesem Grundschema abweichen sind kaum gefunden worden.

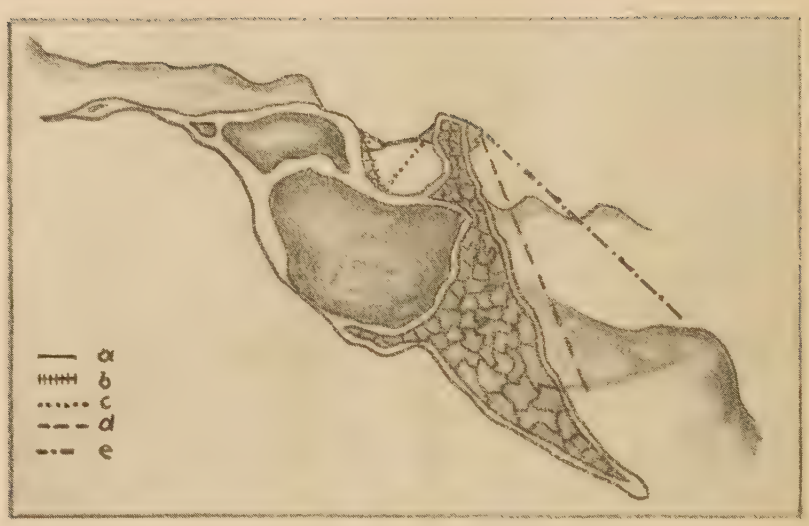

a) Durastrang zwischen Proc. clin. ant post.
b) „ „ „ „ „ und med.
c) „ „ „ „ med. u. post.
d) „ entlang dem Clivus.
e) „ zwischen Dorsum und crista petrosa.

Nach Rauber-Kopsch (Lehrbuch der Anatomie des Menschen 1914) wird die von der Felsenbeinspitze zum Processus clinoideus anterior hinziehende Fortsetzung des Tentoriums als plica petroclinoidea lateralis, die von der Felsenbeinspitze zum Processus clineus posterior gespannte Fortsetzung als plica petro-clinoidea medialis bezeichnet.

Voit beschreibt auch eine von der Mitte der Seitenkante des Dorsum Sellae (Proc. clinoideus posterior inferior) zur Pyramidenspitze ziehende Knochenspange und bezeichnet dieselbe als Abduzensbrücke, weil der Nervus abducens unterhalb der beschriebenen Spange verläuft. Die genannten Knochenspangen treten mitunter partiell oder einseitig bzw. auf beiden

Seiten, in verschiedenem Grade ausgebildet, auf. Durch diese Mannigfaltigkeiten ergeben sich bei seitlicher Röntgenaufnahme recht verschiedenartige Bilder dieser Gegend.

Die erwähnten Bildungen entsprechen, was ihre Grundlage anbetrifft, den dichteren Strängen der Dura mater; dieselben Bildungen, die vom Dorsum sellae nach vorn oder hinten ausstrahlen, werden in vielen anatomischen Lehrbüchern als Ligamenta der Dura mater beschrieben.

Phylogenetisch finden sich den Sellabrücken homologe Gebilde. Nach W e g e n e r ist die Abducensbrücke bei Affen ein regelmäßiges Vorkommen. Hingegen soll die Spangenbildung bei anderen Säugetieren nicht vorhanden oder auch nur angedeutet sein in Analogie mit den beim Menschen vorkommenden Spangenbildungen. Beim Pferd ist das Dorsum sellae undeutlich oder es fehlt ganz.

G o l d h a m m e r und S c h ü l l e r erwähnen noch folgende seltenen Knochenbildungen im Bereich der Sella.

„1. Ein Höcker, der in der Mitte des hinteren Anteils der Sellabucht gegen das Sellainnere vorspringt, und von E r d h e i m als verknöchertes vorderes Ende der Chorda dorsalis beschrieben wurde und

2. ein Knochenplättchen zwischen Vorderlappen und Hinterlappen der Hypophyse."

Bei der seitlichen Aufnahme der Sella können natürlicherweise auch Trugbilder auftreten. Sie können dadurch zustande kommen, daß leistenförmige juga der lateralen Schädelwand sich in dem Bereich der Sella projizieren. Ebenso kann es vorkommen, daß Spangen vorgetäuscht werden durch den abnormen Hochstand des tangentialgetroffenen Daches einer der beiden Keilbeinhöhlen.

Im Röntgeninstitut der Chirurgischen Klinik und Poliklinik zu Bonn wurden auf Grund dieser Arbeit 1000 Röntgenaufnahmen des Schädels untersucht. Es lag vor allen Dingen daran, die Varietäten der Sella festzustellen. Neben Größe

und Form wurde vor allen Dingen die Häufigkeit der Spangenbildungen an dem untersuchten Material festgehalten.

Es handelt sich bei dem Material meist um männliche Individuen im Alter von 35 bis 50 Jahren. Aufnahmen der kindlichen Sella waren relativ selten. Interessieren dürfte es, daß von 34 Kindern unter 10 Jahren nur ein Kind mit Spangenbildung entlang dem Clivus vorhanden war. Bei den Untersuchungen waren Schädelaufnahmen der Männer am zahlreichsten. Unter den 1000 Aufnahmen waren nur 83 Frauen. Daher war es leider nicht möglich die Frauen in eine besondere Rubrik einzuordnen, und so vielleicht die Häufigkeit der Spangenbildungen gegenüber denen der Männer prozentual zu vergleichen. Deswegen wurden die Aufnahmen von weiblichen Individuen bei der Untersuchung mit einbezogen.

Übrigens gibt es bei Betrachtungen von normalen Sellae keinen Unterschied in der Gestalt zwischen männlichen und weiblichen. Dem Alter nach gibt es keinen Unterschied in der Form. Aber in der Sellahöhe bzw. in dem gegenseitigen Verhältnis der Längs- und Tiefendurchmesser gibt es einige Differenzen. Meist ist der Längsdurchmesser größer als der Tiefendurchmesser. Nochmals möchte ich betonen, daß ich Sellae, bei denen irgend ein Hirndrucksymptom vorlag nicht in meine Untersuchungen mit einbezogen habe. Ebenso unterließ ich es, abnorme Schädelbildungen wie Turmschädel usw. zu berücksichtigen. Nach Durchsicht und Prüfung des vorhandenen Materials ergab sich nach sorgfältiger Untersuchung und Berechnung folgendes Bild.

Normale Sellae ohne Besonderheiten zeigten von 1000 Untersuchungen 741 = 74,1 %.

Spangenbildungen bzw. Exostosen oder Hyperostosen waren an 259 = 25,9 % festzustellen.

Von Spangenbildungen waren von den 259 Varietäten nur 4 mit totalen, d. h. sämtlichen Spangenbildungen. Das entspricht der Berücksichtigung

von 259 Spangenbildungen einem Prozentsatz von 1,54 %, umgerechnet auf 1000 Untersuchte jedoch nur einem Prozentsatz von 0,4 %. Exostosen wiesen auf am Dorsum sellae 23 Untersuchte, d. s. 8,9 %, oder bezogen auf 1000 Untersuchte 2,3 %.

Hyperostosen wiesen von 259 Untersuchten 9 auf, d. s. von 259 Varietäten 3,5 %, bezogen auf 1000 sind es 0,9 %.

Spangenbildungen vom Processus clinoideus posterior nach dem Processus clinoideus anterior waren 79 festzustellen. Das entspricht einem Hundertsatz bezogen auf 259 Varietäten von 30,5 % bezogen auf 1000 Untersuchte sind es 7,9 %. Spangenbildungen entlang dem Clivus waren in 37 Fällen vorzufinden, d. s. bezogen auf 259 Varietäten 14,3 % und bezogen auf 1000 Untersuchte 3,7 %.

Spangenbildungen vom Dorsum zur crista petrosa waren weitaus am häufigsten mit 107 Fällen, d. s. von 259 Varietäten 41,3 %, bezogen auf 1000 Untersuchte sind es 10,7 %. Auf das Alter von 20 bis 80 Jahren entfallen 90 % der Varietäten. Auf das Alter unter 20 Jahren entfallen 10 % der Untersuchten.

Wie schon oben erwähnt, war wegen der geringen Zahl an Aufnahmen von weiblichen Individuen eine Einteilung in Geschlechter unmöglich.

Ungefähr 70 % aller Varietäten entfallen auf das Alter von 35 bis 50 Jahren. Das kommt daher, daß die meisten Untersuchten auch dieses Alter hatten.

Auf den ersten Augenblick überrascht die hohe Zahl der Varietäten. Da jedoch derartige Untersuchungen meines Wissens zum ersten Male angestellt wurden, würde ich mich freuen, wenn in späteren Arbeiten meine Zahlen Bestätigung erfahren würden.

Zusammenfassend ist folgendes zu sagen. Der Türkensattel ist in Form und Größe sehr vielen Veränderungen unterworfen. Außerdem modifizieren noch mannigfaltige Spangenbildungen das röntgenographische Profilbild der Hypophysengrube. Was die Spangenbildungen anbetrifft, kann man nicht annehmen, daß dieselben eine Raumbeengung der Hypophysengrube hervorufen. Denn sie liegen doch an der Stelle, wo sonst straffe Duraströnge ihren Sitz haben. Was die neben und unter den Spangen laufenden Nerven und Gefäße angeht, so wäre es immerhin möglich, daß diese durch die Knochenspangen behindert würden. Vielleicht kommt auch eine Verletzung der umgebenden Weichteile in Betracht bei eventueller Fraktur dieser dünnen Knochenleiste. Ein pathologischer Ursprung ist für die Spangenbildung nicht zu finden.

Zum Schluß der Arbeit fühle ich mich veranlaßt, Herrn Professor Dr. Janker für die Übernahme des Referates und die Anregungen, die er mir für diese Arbeit gab, zu danken. Ebenso danke ich Herrn Professor Dr. v. Redwitz für die Übernahme des Korreferates, für die Überlassung des gesamten Untersuchungsmaterials und für die Benutzung der Klinikbibliothek.

Literaturverzeichnis.

Backmund: Intrasellare Duraspangen.
Röntgenpraxis Bd. 5, 1933 S. 812.

Chiari: Über basale Schädelhyperostosen und ihre Beziehungen zur Idiotie. Verh. d. deutsch. patholog. Gesellschaft in München 1899.

Goldhammer und Schüller: Die Vertikal und Horizontalebenen des Kopfes.
Fortschr. auf dem Gebiet d. Rö.-Strahlen Bd. 33, S. 183.
Die Varietäten der Sella turcica.
Fortschr. auf dem Gebiet d. Rö.-Strahlen Bd. 33, S. 894.

Haas, L.: Erfahrungen auf dem Gebiete der radiologischen Selladiagnostik. Fortschr. auf dem Gebiete der Rö.-Strahlen Bd. 33, S. 419 und 469.
Verfahren zur sagittalen Aufnahme der Sellagegend.
Fortschr. auf dem Gebiete der Rö.-Strahlen Bd. 36, Jahrgang 1927, S. 1198.

Naito: Die Hyperostose des Schädels.
J. Springer. Wien 1924.

Sobotta: Atlas der deskriptiven Anatomie des Menschen.
Bd. 1—3 Lehmann-Verlag.

Velhagen: Sellabrücken.
Archiv f. Augenheilkd. Verl. J. F. Bergmann 1934 S. 559.

Wegner: Das Ligamentum spheno petrosum = Abducensbrücke und homologe Gebilde.
Anatom. Anzeiger Bd. 53 1920/21.

Wieser: Demonstration von normalen Sellabildern.
Vortrag im Verein für Neurolog. u. Psych. Wien 1925.
Ref. Klin. Wochenschr. 1925 S. 286.

Lebenslauf.

Ich, Josef Schwind, wurde am 2. März 1909 zu Bad Kreuznach geboren. Von Ostern 1920 bis Ostern 1929 besuchte ich das Realgymnasium in Koblenz. 1929 wandte ich mich dem Studium der Medizin zu. 1931 begann ich das Studium der Zahnheilkunde, bestand im Winter 1934 mein zahnärztliches Vorexamen an der Universität Bonn und erhielt daselbst im Herbst 1935 meine Approbation als Zahnarzt. Seit dieser Zeit bin ich als Assistent in der Zahnpraxis des Herrn Dr. W. Müller in Prüm-Eifel tätig.